Aus dem Ansehar-Krankenhause
und der chirurgischen Universitätspoliklinik in Kiel
(Direktor Prof. Dr. Göbell).

Zur
Casuistik der Brustwandresektionen.

Inaugural-Dissertation

zur Erlangung der Doktorwürde

der hohen medizinischen Fakultät
der Königlichen Universität zu Greifswald

vorgelegt von

Karl Reimers,
Marine-Oberassistenzarzt,
aus Aurich (Ostfriesland).

Kiel 1912.
Druck von Schmidt & Klaunig.

Referent: Herr Professor Dr. **Pels-Leusden.**
Dekan: Herr Professor Dr. **Kallius.**

Seiner lieben Mutter!

Digitized by the Internet Archive
in 2026

https://archive.org/details/IA40154012_0129

Während schon seit langer Zeit der Eröffnung der Bauchhöhle, der Laparatomie, und den weitgehendsten Operationen in der Bauchhöhle keine Schwierigkeiten entgegenstanden, sofern die Patienten nur zeitig genug in die Hände des Chirurgen kamen, so war dies bei der Eröffnung der Brusthöhle, insbesondere bei Operationen in derselben bis zum Jahre 1904, dem Geburtsjahr der modernen Thoraxchirurgie, keineswegs der Fall.

Konnten die primären Geschwülste des Kopfes und des Halses, des gesamten Darmtraktus, des Urogenitalsystems, der Extremitäten und der Haut zu einem hohem Prozentsatz einer Dauerheilung entgegengeführt werden, so war ein großes Körpergebiet, das Innere des Thorax, bis vor kurzem noch für die Chirurgie verschlossen geblieben. Der Grund für diese Lücke ärztlichen Könnens war die Unmöglichkeit, bei der breiten Eröffnung der Pleurasacks den lebensgefährlichen offenen Pneumothorax zu vermeiden.

Jede breite Eröffnung der Brusthöhle hat einen Pneumothorax zur Folge. In der Brusthöhle herrscht ein konstanter negativer Druck, eine Aspiration, die die Lunge auf die Brusthöhle ausübt. Diesen negativen Druck in der Brusthöhle kann man auf zwei verschiedene Arten an der Leiche bestimmen, entweder so, daß man durch einen Interkostalraum ein Manometer bis in den Pleuraraum einfügt oder dadurch, daß man in die querdurchschnittene Luftröhre ein Manometer einbindet und einen Pneumothorax durch Eröffnen der Brusthöhle macht. Nach letzterem Verfahren fand Donders einen im Mittel — 7 mm Quecksilber betragenden Druck. Da außer den Lungen, das Herz und die großen Gefäße im Thoraxraum

liegen, so muß sich dieser negative Druck auch in ihnen geltend machen. Dieser Druck wird bei der Inspiration gesteigert, bei ruhiger Exspiration jedoch nicht aufgehoben. Nur bei forzierter Exspiration z. B. beim Husten herrscht in der Brusthöhle vorübergehend positiver Druck. Sobald nun die Brusthöhle eröffnet wird, strömt die Außenluft unter dem atmosphärischen Druck ein. Dieses Einströmen erfolgt unter einem scharfen, zischendem Geräusche, in dem Augenblicke, wo das zarte Brustfell durchtrennt wird. Die Lunge zieht sich, ihrer Elastizität folgend, plötzlich zusammen und zeigt eine schmutzig-dunkel-graurote Farbe. Die spiegelnde, glänzende Fläche wird dabei runzelig und faltig. Unmittelbar nach der Schrumpfung der Lunge tritt zunächst ein kurzer reflektorischer Atmungsstillstand ein. Es folgen heftige, ruckweise Atemstöße. Der Patient atmet mit Anstrengung aller Hilfsmittel. Der Thorax hebt und senkt sich über der unbeweglich in seinem Innern liegenden kollabierten Lunge. Die Atmung ist unregelmäßig, wird jedoch bald ruhig, regelmäßig, nur verlangsamt und vertieft. Die Exspirationsphase wird länger. Nach kurzem in großen Intervallen auftretenden Inspirationen tritt bald der völlige Atmungs- und Herzstillstand ein.

Bei der eben beschriebenen Veränderung der Atmung spielt eine Hauptrolle das Verhalten des Mediastinums. Es wird bei jeder Inspiration von der kranken Seite auf die andere hinübergedrängt, es folgen das Herz und die großen Gefäße, bei der Exspiration kehrt es in seine frühere Lage zurück und muß sich nach der eröffneten Seite hin verschieben und vorwölben. Dies hat ein Hin- und Herpendeln des Mittelfells zur Folge, was Garrè mit „Mediastinalflattern“ bezeichnet. Dieses Mediastinalflattern hat eine verhängnisvolle Bedeutung für die Funktion der intakten Lunge. Ihre inspiratorische Blähung wird verhindert, die Aufnahme des Sauerstoffs erschwert. In der Exspiration wird die Lunge nur in toto verschoben, anstatt verkleinert zu werden. Die unbedingte

Folge muß also die sein, daß infolge des mangelhaften Zutritts von Sauerstoff eine Überladung des Körpers mit Kohlensäure eintritt. Diese Kohlensäureüberladung reizt das Atmungs-, Herz- und Gefäßzentrum. Durch Vagusreizung tritt Verlangsamung und Vertiefung der Atmung auf, Herabsetzung der Schlagfolge und Vergrößerung des Schlagvolumens des Herzens.

Bei dem Zustandekommen der Dyspnoe spielen auch noch Zirkulationsstörungen eine bedeutende Rolle, die nach den Untersuchungen Cloettas in einer Blutüberfüllung der Kollapslunge zum Ausdruck kommen.

Viele Operateure haben sich von jeher bemüht, die schädliche Wirkung des Pneumothorax zu eliminieren.

Diese völlige Ausschaltung des Pneumothorax erreichte Sauerbruch im Jahre 1904 mit Hilfe seiner Unterdruckkammer, die er auf Anregung von v. Miculicz fertigstellte. Durch Experimente an Hunden stellte er mittelst eines primitiven Unterdruckapparates fest, daß, wenn er über der Pleuraoberfläche einen geringeren Druck als im Innern der Lunge herstellte, die Lungen im Blähungszustande verblieben, ja sich weiter am Atemgeschäft beteiligten. Der günstige Ausfall des Versuchs ermutigte ihn, sofort an den Bau einer Unterdruckkammer zu gehen, die er noch in demselben Jahre fertigstellte.

Gleichzeitig nun und unabhängig von den Versuchen Sauerbruchs ist Brauer auf die Idee des Überdruckverfahrens gekommen und noch im Jahre 1904 hat er es zu einer brauchbaren Methode ausgebaut.

Die Ablehnung des Überdruckverfahrens seitens Sauerbruchs war mehr theoretisch als praktisch begründet. Auf Grund von vielen Tierversuchen wies Sauerbruch eine Veränderung der Blutdruckverhältnisse durch den Überdruck und zweitens eine Überanstrengung des Herzens durch gesteigerten Widerstand im kleinen Kreislauf nach und kam zu der Folgerung, daß das Überdruckverfahren gegenüber dem Unterdruckverfahren physiologisch minderwertig sei.

Jedoch zwei Jahre später konnte Brauer es für einwandfrei nachgewiesen erklären, daß zwischen beiden Verfahren kein Unterschied besteht.

Beim Unterdruckverfahren wird die Druckdifferenz durch die Verdünnung der Luft über der Oberfläche, beim Überdruckverfahren durch eine Erhöhung des Luftdrucks im Innern der Lunge erzeugt.

Durch das Druckdifferenzverfahren traten die Resektionen am Thorax in eine neue Aera; sie haben durch die geniale Entdeckung Sauerbruchs und Brauers erneut an Bedeutung gewonnen und sind durch das Druckdifferenzverfahren in epochemachender Weise beeinflußt.

Schon in vorantiseptischer Zeit sind vereinzelte Brustwandresektionen ausgeführt worden. Als ein ganz besonderes Wagnis wurde es bezeichnet, als Richérand im Jahre 1818 zuerst eine solche Operation machte. Er resezierte unter Assistenz von Dypuytren wegen eines Karzinoms der Brustwand zwei Rippen zusammen mit dem gleichfalls von der Geschwulst ergriffenen zugehörigen Pleurastück. Die Wundhöhle wurde mit einer Ölkompresse bedeckt. Der erste Verbandwechsel wurde am 5. Tage vorgenommen, wobei sich Lunge und Herzbeutel bereits mit den Wundrändern verwachsen zeigten. Außer einer anfänglichen Dyspnoe infolge des entstandenen Pneumothorax hatte der Patient gar keine Beschwerden und konnte am 23. Tage nach der Operation geheilt entlassen werden.

Sédillot entfernte im Jahre 1855 wegen eines Sarkoms zwei Rippen mit der Pleura, Patient erlag jedoch bald darauf einem Rezidive.

1860 führte Schuh wegen eines Enchondroms der linken Brustseite dieselbe Operation aus, jedoch mit letalem Ausgange. Ebenso erging es 1867 Heyfelder, der wegen eines Enchondroms zwei Rippen der rechten Seite mit der Pleura resezierte.

Die schlechten Resultate veranlaßten Billroth zu dem Ausspruch, daß Rippenresektionen wegen Tumoren in den Rippen nur auf wenige Ausnahmen zu beschränken und solche Operationen, die mit gleichzeitiger Eröffnung der Pleurahöhle einhergingen als „im allgemeinen nicht nachahmenswerte Kuriosa zu betrachten seien".

Dieffenbach, Stromeyer, Bardeleben, Heinecke gingen sogar soweit, daß sie Rippenresektionen wegen Tumoren zu den unerlaubten chirurgischen Eingriffen rechneten.

Bei der Eröffnung der Pleurahöhle war in vorantiseptischer Zeit die Hauptgefahr das Auftreten eines Pyothorax, mit dem damals fast jede Eröffnung der Pleurahöhle kompliziert war.

Nach Einführung der Antisepsis besserten sich in dieser Hinsicht die Resultate der Operation, wenn man auch hinsichtlich der Vermeidung des Pneumothorax noch keinen Schritt weiter gekommen war. Aus dieser Zeitperiode finden sich in der Literatur, soweit ich habe feststellen können, 35 Brustwandresektionen und zwar handelt es sich um 19 Sarkome, 13 Chondrome und 3 Karzinome.

Von den 19 Sarkomen wurden 15 geheilt (4 +), von 13 Chondromen 9 (4 +), von Karzinomen 1 (2 +).

Von 35 Brustwandresektionen demnach 10 + = 28,5 % Mortalität. 71,5 % Heilung.

Indikation zur Brustwandresektion:

1. Gutartige Tumoren.
2. Bösartige Tumoren.
3. Schwere Verletzungen, z. B. Schuß, Granatsplitter, Schrotschuß, Nachschuß.
4. Tuberkulose.
5. Aktinomykose.

Aus den Berichten über obige Fälle ist ersichtlich, daß sich an die Eröffnung der Brusthöhle in einem großen Prozentsatze Störungen der Atmung und Herzaktion angeschlossen haben. Die Ursache des Stillstandes auf diesem Gebiete ist

vor allem durch die der Brusthöhle eigenen physikalischen Verhältnisse bedingt, die bei ihrer Eröffnung gestört wurden. Durch das Eindringen der atmosphärischen Luft in den Pleuraraum kam es zu dem eingangs beschriebenen Pneumothorax mit seinen gefährlichen Folgen.

Die Technik aller in der Thoraxhöhle geübten Operationen war nun darauf gerichtet, die Entstehung des Pneumothorax bei Eröffnung der Brusthöhle zu verhindern.

Von der Tatsache ausgehend, daß bei dem Bestehen von Verwachsungen zwischen Lunge und Pleura die schweren Pneumothoraxerscheinungen ausblieben, operierten viele Chirurgen nur dann, wenn diese Adhäsion bestanden, und man kam auf den Gedanken diese künstlich zu erreichen. Quincke brachte die Adhäsion durch Auflegen von Chlorzinkpaste zustande, andere stachen Nadeln ein und ließen sie mehrere Tage liegen, andere verfolgten denselben Zweck durch Auftragen von Jodtinktur oder Tamponade der freigelegten Interkostalräume mit Jodoformgaze.

Eine weitere Methode den Pneumothorax auszuschalten, ist die schon von Vesal und den Physiologen bei ihren intrathorakalen Eingriffen geübte künstliche Atmung. Durch eine in die Trachea eingeführte Kanüle wird mittelst eines Pumpwerks abwechselnd Luft in die Lungen eingeblasen und wieder herausgelassen. Durch diesen intrabronchialen Überdruck wird der schädliche Einfluß des auf die Lungenoberfläche wirkenden atmosphärischen Drucks aufgehoben. Diese Insuffiationsapparate sind heute durch bessere Apparate oder Maßnahmen zur Vermeidung des Pneumothorax ersetzt.

Dollinger führte als vorbereitende Operation zur Entfernung durchgreifender Brustwandtumoren den artefiziellen Pneumothorax herbei. Ausgehend von der Erklärung Delagénières, daß ein Pneumothorax keine schweren Symptome mache, wenn er nicht plötzlich entstehe, legte er am Tage vor der Tumorexstirpation einen Pneumothorax an und brachte ein Drainrohr in die Brusthöhle ein. Am nächsten Tage

konnte in Narkose der Tumor samt Pleura exstirpiert werden. Mit demselben guten Erfolge hat Dollinger noch einen zweiten Patienten operiert.

Witzel verdrängt die Luft im Thorax durch Borsäurelösung und hebert dieselbe dann wieder aus. Einen mit Hilfe dieser Methode im Jahre 1890 von Witzel operierten Fall führe ich an:

Patient hatte ein faustgroßes Sarkom der 10. und 11. Rippe. Die betreffenden Rippen wurden reseziert, zwei erkrankte Wirbelquerfortsätze entfernt, die Pleurahöhle breit eröffnet; dann wurde die Wunde, auch die Pleurahöhle bis auf eine kleine Stelle zugenäht und durch diese ein männlicher Katheter in den Brustraum eingeführt. Durch denselben wurde die Pleurahöhle mit einer schwachen, auf Körpertemperatur erwärmten, Borsäurelösung gefüllt. Dadurch war aus dem Pneumothorax ein Hydrothorax geworden. Durch Aushebern der Flüssigkeit entstand in der Brusthöhle wieder ein luftleerer Raum und die Wunde wurde noch durch Nähte völlig geschlossen. Patient wurde aufgerichtet, atmet ruhig und gleichmäßig. Es erfolgte prompte Heilung.

Denselben Erfolg hinsichtlich der Vermeidung des Pneumothorax hatte Göbell mit dem Teskeschen Verfahren, bei dem die offene Pleurahöhle anstatt der Borsäure mit physiologischer Kochsalzlösung gefüllt wird. Den von Göbell mit Hilfe dieses Verfahrens operierten Fall führe ich an:

Frau v. G., 52 Jahre alt. Aufgenommen: 3. V. 1910. Gestorben: 10. V. 1910.

Anamnese: Im Januar 1905 Amputatio mammae sin. Danach gute Erholung, konnte den Arm ganz gut gebrauchen bis Dezember 1909, wo sie neue Schmerzen im ganzen Arm, hauptsächlich in der Ellenbogengegend bekam. Ende Dezember 1909 II. Operation (Dr. M.), „wo Nerv gelöst sein soll". Seit Operation andauernde Schmerzen im ganzen linken Arm. Wegen der überaus großen Schmerzen wünscht Patientin sich operieren zu lassen und ist mit Exartikulation einverstanden.

Status: Große Frau, im mittleren Ernährungszustande, Organuntersuchung ohne pathologischen Befund.

In der linken Achselhöhle große deutliche harte Tumoren, die den Nervenstamm fast ganz umwachsen haben.

6. V. 10. Operation in Morph.-Atropin-Äther-Chloroform-Sauerstoff-Narkose: Eliptische Umschneidung des kranken Gebiets von der Mitte der linken Supraclaviculargrube über das linke Sterno-Clavicular gelenk bis zur Achselhöhle und von da über das akromiale Ende der Clavicula zurück. Großer Bogenschnitt von der linken Achselhöhle über den Ansatz des m. deltoideus bis zur Mitte der linken Scapula. Ablösung des so umgrenzten großen Schulterlappens. Exartikulation der Clavicula. Clavicula mit Knochenhaken nach abwärts gezogen. Präparation der v. und a. subclavia am Skalenausschlitz.

V. und a. subclavia sowie plexus in festen, derben Karzinommassen eingebettet. Um radikal vorzugehen, müssen v. und a. subclavia dicht an ihrem Ursprung unterbunden werden. Deshalb Resektion der 1. Rippe und Präparation sowie Unterbinduug der v. und a. subclavia an ihrem Ursprung. Dabei Eröffnung der Pleura, feiner Riß. Pneumothorax. Atmung schlecht. Deshalb mittelst Drainrohr Eingießen von steriler physiologischer Kochsalzlösung in die Pleura. Sofort Atmung ruhig. Die Exartikulation wird mit geringem Blutverlust vollendet, der Hautlappen auf die Wunde gelegt und nach sorgfältiger Blutstillung mit Seiden-Knopfnähten vernäht. Es bleibt hinten ein dreieckiger Defekt, der später mit Transplantation beseitigt werden soll.

Punktion der linken Pleura. Absaugen der physiologischen Kochsalzlösung mit Potainschem Apparat. Atmung ruhig und gleichmäßig. Verband.

Verlauf anfangs günstig. Ruhige Atmung.

9. V. 10. Patientin abends beklommen. Temperatur 39,5°, Puls 120.

10. V. 10. Temperatur 40,4 °, nachmittags 40,6 °. Puls 148, nachmittags kaum zählbar.

6 h p. m. Exitus.

Sektionsbefund: Operativer Defekt der linken oberen Extremität und des Schultergürtels (Clavicula, Scapula). Große granulierende Wundhöhle der linken vorderen, seitlichen und hinteren Thoraxregion. Unterbindung der vena jugularis sinistra mit frischer Thrombose. Derber 5 cm langer Thrombus mit nach oben abschließenden Gerinnseln im Stamm der linken Carotis communis. Thrombose im Stumpf der abgetragenen arteria subclavia sinistra des Truncus Thyriocervicalis und seiner Äste.

Links keine Pleuritis, kein Pneumothorax, keine Pneumonie. Pleuritis rechts mit zahlreichen Petechien des hyperämischen und stark ödematösen rechten Unterlappens. Bronchopneumonische Infiltrate im rechten Unterlappen. Schwielige Tuberkulose mit kreide-käsigen Einschlüssen und tiefer narbiger Einziehung in der oberen Hälfte beider Oberlappen. Emphysem der übrigen Lunge. Trübes Herz. Geringe fettige Fleckung der Aortenintima. Eitrig schleimige Bronchitis und Tracheitis — kleiner Gallerkropf —, trübe Schwellung der Leber. Blasse atrophische Milz. Sehr anämische, stark trübgeschwollene Nieren, beginnende Granularatrophie. Großer Cholestearinstein im Fundus der Gallenblase. Starke Hyperplasie der Gallenblasenschleimhaut. Chronisches tiefes Magengeschwür an der kleinen Kurvatur. Ausgesprochener Sanduhrmagen, völlige Selbstverdauung des Fundusteiles. Schwellung der Solitärfollikel im untersten Ileum. Subseröse, z. T. gestielte, intramurale, submuköse Uterusmyome. Atrophie der Genitalien.

Die Autopsie hat demnach bewiesen, daß man das Teskesche Verfahren ohne Schaden anwenden kann, es fanden sich links keine pathologischen Veränderungen als Folge desselben, rechts Broncho-Pneumonie.

Krause empfiehlt als eine weitere Methode, um den plötzlichen Lungenkollaps zu verhindern, die Tamponade des Brustraums. Der Zweck der Methode ist, einen Abschluß der entlegeneren Teile des Pleuraraums gegen das Operationsfeld herbeizuführen und somit das Eindringen der atmosphärischen Luft zu verhindern.

Ein sicheres und überall leicht durchzuführendes Verfahren ist die Pneumopexie. Nach Eröffnung der Pleura wird die Lunge mit einer Pinzette erfaßt und in die Wunde vorgezogen.

Die Pneumopexie beruht auf der zuerst von W. Müller gemachten Erfahrung, daß sich die Lunge auch bei weit offener Pleurahöhle an der Atmung beteiligt, solange sie aus der Thoraxöffnung vorgezogen bleibt. Müller hat folgenden Fall veröffentlicht:

P. mit einem Osteochondrom im Bereiche der 4. bis 7. rechten Rippe wurde die 4., 5. und 6. Rippe reseziert mit einem handtellergroßen Pleurastücke. In diesem Augenblick sank der losgelassene Tumor und mit ihm zugleich die Lunge, mit der er verwachsen war, in die Brusthöhle zurück, was sofort einen Kollaps zur Folge hatte. Die Atmung sistierte, der Puls war nicht fühlbar. Die Erscheinungen änderten sich, sobald der Tumor wieder erfaßt und vorgezogen wurde. Nach Abschneiden des Tumors von der Lunge kollabierte sie sofort. Ein rasches Vorziehen der Lunge hob diesen gefährlichen Zustand auf.

Die Pneumopexis hat zum ersten Male im Jahre 1886 Bayer angewandt:

Eine 13jährige Patientin wurde wegen einer Geschwulst der 8. Rippe operiert. Im Laufe der Operation kam es zu einem Riß in die Pleura. Die Lunge kollabierte. Durch rasches Vorziehen der Lunge mittelst einer Hakenpinzette durch den breiten Pleuraspalt und Fixieren mit mehreren Nähten am Periost der 6. Rippe erholte sich die Patientin, und die fixierte obere Lungenhälfte nahm an der Atmung

wieder regelmäßig teil. Der Unterlappen blieb kollabiert. Die Wunde wurde danach tamponiert uud durch Nähte verkleinert.

Rehn hat mit einer Modifikation der eben geschilderten Art der Pneumopexie guten Erfolg gehabt:

Vor dem Einschneiden der Pleura wird eine große, gekrümmte Nadel ziemlich tief durch Pleura und Lunge geführt. Nun kann man die Pleura einschneiden, die Lunge mit einer feuchten Kompresse fassen und nach außen halten, ohne daß ein Pneumothorax erfolgt. Er hat mit dieser Methode in drei Fällen große Brustwandgeschwülste mit gutem Erfolge entfernt.

Eine Umwälzung erfuhr die ganze Frage durch die Sauerbruchsche Erfindung der Unterdruckkammer im Jahre 1904. Mit einem Schlage schaffte er durch die Aufrechterhaltung der Druckdifferenz mittelst seiner Unterdruckkammer den gefürchteten offenen Pneumothorax aus der Welt.

Als Sauerbruch an die theoretische Bearbeitung der neuen Idee ging, hatte er zunächst vor allem darauf zu achten, die Vorzüge des „konstanten Unterdrucks bei erhaltener Eigenatmung“ und ihnen gegenüber die Nachteile der bisher von mehreren Gelehrten empfohlenen und auch experimentell angewandten „künstlichen Atmung“ festzulegen. Er führte gegen die künstliche Atmung vor allem acht Punkte an:

1. Abänderung des Atmungsmodus (Kollaps und Blähung).
2. Interstitielles Lungenemphysem durch Einpumpen von Luft.
3. Rückwirkung auf die Zirkulation.
4. Zurückbleiben eines Pneumothorax beim Aussetzen der künstlichen Atmung.
5. Den großen Wärmeverlust.
6. Die größere Infektionsgefahr durch den ausgiebigen Luftwechsel im Pleuraraume.
7. Die Notwendigkeit der Tracheotomie.
8. Die Schwierigkeit der Narkose.

Dazu als neunten Punkt die chirurgische Behinderung durch den starken Volumenwechsel der Lunge.

Brat hat sämtliche neun Punkte Sauerbruchs zu widerlegen versucht und hat sich lange Zeit zugunsten der künstlichen Atmung geäußert. Daß jedenfalls Brat später selbst von seiner theoretischen Forderung, speziell für die Durchführung von Druckdifferenznarkosen, abging und für den Fall von intrathorakalen Operationen der Eigenatmung bei konstanter Druckdifferenz die größere praktische Brauchbarkeit gegenüber der künstlichen Atmung einräumte, beweist der 1908 erschienene Aufsatz „Zur Theorie und Praxis des Druckdifferenzverfahrens", in dem er gemeinsam mit Schmieden seinen neuen Apparat beschreibt.

Im Jahre 1906 berichtet Sauerbruch über die ersten in der Unterdruckkammer der Breslauer Klinik ausgeführten Operationen. Unter diesen finden sich zwei Fälle von Brustwandresektionen.

In dem einen Fall handelte es sich um ein Osteosarkom der 4. und 5. Rippe, in dem zweiten um ein mit der 3. Rippe verwachsenes Mammakarzinomrezidiv. In beiden Fällen wurde die Pleura, im ersten absichtlich, im zweiten unabsichtlich eröffnet. In dem Sarkomfalle wurde die 4. und 5. Rippe in Ausdehnung von 10 cm mit Interkostalmuskulatur entfernt und zur Deckung des Defektes der vorher zurückpräparierte Lappen verwendet. Im Karzinomfalle wurde die 3. Rippe in Ausdehnung von 7 cm reseziert und außerdem viel Haut entfernt. Der Defekt mußte durch Bildung eines von der rechten Thoraxseite hergeholten Hautlappens mit oberem Stiele gedeckt werden. In beiden Fällen wurde also der Brustwanddefekt plastisch gedeckt, indem ein Lappen mit seiner Wundfläche auf die bloße Lunge zu liegen kam. In beiden Fällen bleibt die Lunge während der Operation gut gebläht, und es traten weder Herz- noch Atemstörungen ein. Beide Fälle gingen in Heilung über. Sauerbruch veröffentlicht weiter zwei Fälle von Brust-

wandresektionen, die ebenfalls in der pneumatischen Kammer vorgenommen wurden. In beiden Fällen handelte es sich um gegen die Brustwand fixierte Mammakarzinome. Der erste war ein primär mit den Rippen verwachsener Tumor, der zweite ein lokales Rezidiv nach Mammaamputation. Beide Fälle waren nach den bisherigen Anschauungen inoperabel. Im zweiten Falle konnte man durch die Brustwandresektion noch auf eine Radikalheilung hoffen, da keine Drüsen nachweisbar waren. Der erste Fall bot wegen der Ausdehnung der Drüsenmetastasierung sehr geringe Aussichten. Es handelte sich um einen faustgroßen, die Umgebung in weitem Umkreise flachinfiltrierenden Tumor, der mit Rippen und Interkostalmuskulatur fest verwachsen war. Außerdem bestanden dicke unverschiebliche Drüsenpakete in der Achsel-, Supra- und Intraclaviculargrube. Der Tumor wurde weit im Gesunden entfernt, es wurde die Resektion zweier Rippen und der dazwischen liegenden Pleura und Weichteile vorgenommen. Der handtellergroße Defekt der Thoraxwand und Pleura wurde durch einen Brückenlappen aus der Seite gedeckt, der auf die Lunge gelegt wurde und im weiteren Verlauf ohne Störung heilte. In einer zweiten Sitzung wurden die erkrankten Drüsen mit Freilegung der Subclavia entfernt. Trotz des guten Heilerfolges bekam die Patientin nach zwei Monaten ein lokales Rezidiv, dem sich auch Metastasen in der Pleura, Lunge und Leber anschlossen.

In dem andern Falle handelte es sich um ein lokales Narbenrezidiv nach Mammaamputation ohne Beteiligung der Drüsen. Entfernung der vorderen rechten Brustwand in einem Umfange von 30 cm Länge und 20 cm Breite (3 Rippen, je 18 cm lang, mit den entsprechenden Teilen des Sternums in einer Länge von 10 cm und 2 cm Breite). Die Pleura wurde in der Ausdehnung des Brustwanddefektes vollständig entfernt, so daß die Lungenoberfläche freilag. Die Lunge selbst war gesund, es bestanden keine Pleuraadhäsionen. Der große Defekt wurde gedeckt durch Verlagerung der

linken Mama durch eine Autoplastik auf die Lunge, die sich bei 12 mm Hg. Unterdruck wie ein Tampon in das Brustwandfenster hineinlegt, wie sie zuerst von Verveuil (1857), später von Franck, Helferich und Göbell nach Mammaamputationen mit großem Hautdefekt, aber ohne Eröffnung der Pleura, auf die unversehrte Muskelknochenwand des Thorax gemacht wurde. Ausgang in Heilung. Einen weiteren Fall dieser Art von Plastik veröffentlichte Haecker. Es handelte sich um einen hühnereigroßen, gegen die Brustwand festfixierten Mammatumor rechts. Aus der 4. und 5. Rippe wurden je 8 cm reseziert und mit Pleura und Interkostalmuskulatur entfernt. Zur Deckung des Defektes wurden die Weichteile nach der Mitte zu etwas mobilisiert.

Hoffmann berichtet 1908 über zwei weitere Fälle von Bruststandresektionen mit Plastik auf die freigelegte Lunge. Es handelte sich in dem einen Falle um ein Thoraxchondrom, im zweiten Falle um eine nach Mammaamputation infolge von Knorpelnekrose zurückgebliebenen Fistel; es bestand der Verdacht auf Karzinomrezidiv.

Friedmann berichtet über 13 Fälle, die seit 1909 in der Königlichen Chirurgischen Universitätsklinik in Berlin (Geheimrat Prof. Dr. Bier) unter Druckdifferenz operiert wurden. Bei einem Fall wurde mit Sauerbruchscher Unterdruckkammer, bei den übrigen 12 mit dem Brat-Schmiedenschen Überdruckapparat die Druckdifferenz hergestellt. Es handelte sich bis auf einen Fall nur um maligne Tumoren, und es waren fast ausnahmslos besonders ungünstige Fälle. In einem dieser Fälle lag wahrscheinlich eine Tuberkulose der linken Mamma und der anliegenden Rippen vor. Der Gang der Operation war folgender: Unter der linken Mamma wird ein Bogenschnitt gemacht und die Mamma hochgeklappt; ein klein apfelgroßer Abszeß wird eröffnet. Die dicke schwartige Abszeßmembran wird entfernt, ebenso die Drüsen an der Thoraxwand der 4. und 5. Rippe, die mitergriffen sind, werden reseziert. Die Pleura costalis, die sehr morsch

ist, reißt mehrfach ein. Auf beiden Pleurablättern sind vereinzelte Tuberkel sichtbar. Einige kleine Pleurapartien werden exstirpiert. Die Pleurawunde wird durch Naht geschlossen und durch Weichteile überdeckt. Die Mamma wird heruntergeklappt, die Wunde primär geschlossen. Die Überdrucknarkose verlief ohne Störung. Die Lunge blähte sich dauernd gut vor und diente als gute Unterlage beim Wundverschluß. In diesem Falle darf man wohl von einer Heilung sprechen, da die tuberkulösen Herde der Mamma und der Rippen radikal entfernt wurden. Von den sieben Fällen von Brustwandresektionen, die Friedmann beschreibt, starben vier bald nach der Operation, somit ein Resultat von 55 % Mortalität. Die Küttnersche Statistik weist günstigere Resultate auf: fünf Brustwandtumoren, die im Gegensatz zu denen aus der Bierschen Klinik bis auf einen gutartig waren, wurden geheilt. Friedmann beschreibt weiter einen Fall von Aktinomykose der Brustwand. Bei dem kräftigen, jedoch blaß aussehenden Patienten fand sich an der linken Brustwand, etwa in der Höhe der 9. und 10. Rippe, die Haut über Fünfmarkstückgröße blaurot verfärbt. Die Stelle ist bretthart infiltriert und fest mit dem knöchernen Thorax verwachsen. Inmitten der Stelle findet sich eine mit gelblicher Borke bedeckte und eine zweite schwacheitrig sezernierende Fistel. Die Operation bestand in Resektion des Rippenbogens in Ausdehnung einer Handfläche. Es fand sich ein Abszeß in der ringsum verwachsenen Lunge. Die Pleura reißt ein. Durch Überdruck wird das Collabieren der Lunge verhindert. Der Pleurariß wird sofort wieder vernäht. Tamponade. Situationsnähte. Die von dem aktinomykotischen Herd ausgehende Fistel wurde unter einer energischen Jodkalitherapie zum Schluß gebracht.

Karewsky hätte sich mit dieser Behandlung der Aktinomykose nicht zufrieden gegeben. Er faßt sie „als eine bösartige Neubildung auf, die man bis an die äußersten Grenzen verfolgen müsse“.

Auch Gerulanos ist schon 1898 in seiner Arbeit: „Über den jetzigen Stand der Lungenchirurgie“ für die Radikaloperation der Aktinomykose der Lunge eingetreten. Die Erkrankung werde meistens erst erkannt, wenn die aktinomykotischen Herde schon die Brustwand perforiert und Fisteln verursacht hätten. Gerulanos steht wie Karewski auf dem Standpunkt, daß man bei der Aktinomykose stets radikal vorgehen müsse. Er erwähnt drei mit gutem Erfolg operierte Fälle, einen von Jadwinski mit Rippenresektion und Ausräumung, einen zweiten von Karewski und einen dritten aus der Greifswalder chirurgischen Klinik (Ploenigs Inaug.-Diss., 1898).

Wenn ich nun einen Überblick über die von mir seit der Anwendung des Druckdifferenzverfahrens in der Literatur gefundenen und von mir gesammelten Fälle mache, so komme ich zu dem Schluß, daß das Hauptkontingent dieser Fälle maligne Tumoren und zwar in der größeren Mehrzahl schwere Fälle von Karzinom der Brustwand bilden, die eine mehr oder weniger ausgedehnte Brustwandresektion erforderten.

So handelte es sich denn auch in den vier Fällen, die Herr Prof. Dr. Göbell in seinem Krankenhause operiert und mir für diese meine Arbeit zur Verfügung gestellt hat, lediglich um Karzinome und zwar bis auf einen um tiefgehende Brustwandkarzinome, die ihren primären Sitz in der Mamma hatten. Der erste Fall wurde ohne Druckdifferenzverfahren operiert, da das Krankenhaus zu dieser Zeit noch keinen Apparat besaß; die übrigen drei Fälle wurden unter Druckdifferenz und zwar mit dem Brauerschen Überdruckapparat operiert.

Fall I.

Frau Sch., 52 Jahre alt. Aufgenommen: 20. IX. 09. Entlassen: 16. XII. 09.

Anamnese: Patientin ist, abgesehen von Kinderkrankheiten (Masern, Scharlach), eigentlich nie krank gewesen.

Mit 36 Jahren will sie noch einmal Masern gehabt haben. Im Oktober vorigen Jahres bemerkte Patientin einen reichlich walnußgroßen Knoten in der linken Mamma. Drei Wochen später trat bereits eine Metastase in der linken Achselhöhle auf. Sie kam dann ins Anschar-Krankenhaus und wurde operiert. Etwa zu Neujahr entlassen, bemerkte sie Anfang August von neuem einen Knoten unter dem Arm und 14 Tage später entstand in der Narbe auf der Brust eine ulzerierende Wunde.

Status: Die im übrigen wohlgenährte und gesunde Frau weist einen fast apfelgroßen Tumor in der linken Axilla auf, der mit den Rippen fest verwachsen zu sein scheint. Ferner findet sich in der alten Operationsnarbe vorne auf der Brust eine etwa markstückgroße ulzerierende Wunde.

Innere Organe: Ohne nachweisbaren pathologischen Befund.

23. IX. Operation in Morph.-Atrop.-Ather-Narkose.

Breite Exzision der alten Narbe, Schnitt in der linken Achselhöhle mit Entfernung der hier liegenden karzinomatösen Drüsen. Da Karzinom bereits auf linke Pleura übergegriffen hat, werden 3., 4., 5., 6. Rippe breit reseziert, wobei die schwielig verdickte Pleura einreißt. Zur Verhütung des jetzt drohenden Pneumothorax wird in die Äthermaske frisch Äther gegossen, dann auf Kommando die Maske fest angepreßt und möglichst dicht abgeschlossen; ein handtellergroßes Stück Pleura wird schnell exzidiert, die geblähte Lunge wird in den Pleuradefekt hineingezogen und durch Hinterstichnaht mit der Pleura costalis vernäht. Tamponade. Bildung eines großen gestielten Lappens aus der Bauchhaut und Einlegen des Lappens in den Defekt. Fixierung durch Seidenknopfnähte. Verkleinerung des durch Entnahme des Lappens entstandenen Defektes durch Seiden- und Plattennähte. Verband.

Abbildung 1.

Nach der Operation ist Patientin stark dyspnoisch, Puls irregulär, eben fühlbar. Kampfer zweistündlich.

I. X. Verbandwechsel. Fäden werden teilweise entfernt. Wundränder teilweise nekrotisch, der Lappen medial ebenfalls in 3 cm Breite. Energische Jodierung. Temperatur abends leicht febril bis 38,5°. Allgemeinbefinden leidlich. Herzaktion regelmäßiger. Einige Ballen blutigen Auswurfs. Kein Pneumothorax.

8. X. Seit zwei Tagen kein Fieber mehr. Temperatur 37,1°. Die nekrotisch gewordenen Hautpartien haben sich schon abgestoßen. Seit drei Tagen kein blutiger Auswurf mehr.

16. XII. Der weitere Wundverlauf ist günstig. Nachdem die gangränösen Hautpartien sich vollständig abgestoßen

hatten, gute Granulationsbildung, und es erfolgte der Schluß der Wunde unter Salbenverbänden, verbunden mit Heftpflasterzug, um die seitlichen Hautpartien zum Schluß der Wunde heranzuziehen, durch Granulation. Die Wunde ist heute soweit geschlossen, daß sich in der Mitte der Vereinigung der Wunde eine ca. 2 cm breite granulierende Stelle befindet (cf. Abbildung). Herzaktion regelmäßig, ab und zu zeigen sich leichte Irregularitäten des Pulses. Schon von weitem sichtbare Herzaktion, Herztöne rein. Der linke Arm ist noch stark geschwollen, auch die Hand. Außer einer leichten Bronchitis waren im Verlauf der Erkrankung keine Komplikationen eingetreten. Auf ihren Wunsch wird Patientin heute in ambulante Behandlung entlassen.

Wiederaufnahme am 27. VII. 1910.

Zunehmende Schwäche und Abmagerung in der letzten Zeit, namentlich starke Atemnot.

Interne Therapie:

In der linken Achselhöhle befand sich ein fest mit der Unterlage verwachsener Tumor, der auf Druck schmerzhaft ist.

R./L. unten handbreite Dämpfung mit Bronchialatmen.

L./L. oben ebenfalls Bronchialatmen.

Zunehmende Schwäche und Kachexie.

Am 9. VIII.: Exitus. Autopsie verweigert.

Fall II.

Frau P., 65 Jahre alt. Aufgenommen: 28. VI. 1911. Entlassen: 27. VII. 1911.

Anamnese: Patientin, vor vier Jahren in der hiesigen chirurgischen Universitätsklinik wegen linksseitigen Mammakarzinoms radikal operiert, bemerkte vor Weihnachten 1910 nahe der alten Operationsnarbe einen Knoten, der langsam größer wurde und schließlich geschwürlich zerfiel.

Status: Blasse, magere Frau mit welker Haut und blassen Schleimhäuten.

Herz und Lunge ohne pathologischen Befund.

Links fehlt die Mamma und der größte Teil des m. pectoralis maior.

Vom 6. Rippenknorpel links zur Achselhöhle zieht eine schrag verlaufende, z. T. an den Rippen haftende Operationsnarbe. Im Winkel zwischen ihr und dem linken Sternalrand

Abbildung 2a.

über der 4. und 5. Rippe liegt ein kleinapfelgroßer, geschwurig zerfallener harter Knoten, der mit der Unterlage fest verwachsen ist. Keine pleuritischen Geräusche.

Keine Supraclaviculardrüsen, wohl aber Drüsen in der linken Achselhöhle.

Abdomen etwas aufgetrieben, aber kein pathologischer Befund nachweisbar (sie hat immer einen hohen Leib gehabt). Urin: K : E, K : Z.

Diagnose: Karzinomrezidiv in der linken Brustwand.

Da die Patientin sonst gesund erscheint, der Tumor sich langsam entwickelt hat und außer in der linken Achsel-

Abbildung 2b.

höhle keine Lymphdrüsenmetastasen nachweisbar sind, auch kein pleuritisches Reiben, so wird die Brustwandresektion vorgenommen.

29. XI. Operation in Morph.-Atrop.-Chloroform-Äther-Sauerstoff-Überdrucknarkose (Brauerscher Apparat).

Umschneidung des Tumors weit im Gesunden, rechts bis zur Mitte des Sternums, links bis zum oberen Rand der 3. Rippe, abwärts bis an die alte Narbe. Letztere wird zur Ausräumung bis in die Achselhöhle verfolgt, dann werden die Rippenknorpel der 3., 4., 5., 6. Rippe nahe dem Sternum schräg durchtrennt. Die 3., 4., 5., 6. Rippe wird nahe der vorderen Achsellinie einzeln durchtrennt und dann nach Unterbindung der Vasa intercostalia der 2. und der 6. Interkostalraum in ihrer Längsrichtung und sodann die so umgrenzte Brustwandpartie mit der zugehörigen Pleura exstirpiert.

Der Überdruck funktioniert gut. Die Lunge ist gut gebläht, sinkt bei geringerem Druck zusammen und man überzeugt sich, daß keine sichtbaren Karzinomknoten in der zurückbleibenden Pleura vorhanden sind. Der vordere Lungenrand wird vorne mit Catgutknopfnähten fixiert. Zur Deckung des Defektes wird die rechte Mamma herangezogen. Ein größerer, in Verlängerung des unteren Wundrandes geführter, bis in die rechte Achselhöhle reichender Bogenschnitt umkreist die rechte Mamma und dringt auf das retromammäre Gewebe, so daß die Mamma mit ihrer bedeckenden Haut zum größten Teil stumpf und ohne erhebliche Blutung abgehoben werden kann. Es gelingt, mit ihr den Thoraxdefekt vollkommen zu decken (Seidenknopfnähte).

Der rechts entstandene neue Hautdefekt wird durch Nähte verkleinert und mit den vom rechten Oberschenkel entnommenen Thierschen Läppchen gedeckt. Gut abschließender Verband.

Verlauf: Puls nach der Operation sehr klein, wird nach zweistündlicher Kampferinjektion besser.

Höchste Abendtemperatur 38,0°. Verlauf ohne Komplikationen.

10. VII. Wunde sieht gut aus. Transplantation zum größten Teil angeheilt. Ein Teil der Fäden wird entfernt.

12. VII. Entfernung aller Fäden. Wunde glatt geheilt bis auf eine kleine Stelle in der rechten Achselhöhle und den linken Wundwinkel.

Die mikroskopische Untersuchung ergab: Carcinoma mammae simplex.

23. VII. Wunde geheilt (cf. Abbildung). Patientin fühlt sich noch etwas schwach, sonst aber wohl.

Geheilt entlassen.

Patientin bleibt ungefähr sechs Monate völlig gesund. Februar 1912 erkrankt sie an Magenstörungen und kommt am 17. Februar, wahrscheinlich an Karzinommetastasen, zu Hause ad exitum.

Nach Bericht des Sohnes hat sich Patientin nach der Operation leidlich gut befunden; sie hatte nur Schmerzen, wenn Witterungswechsel stattfand. Dann und wann erbrach sie Wasser wie schon zuweilen vor der Operation. Anfang Dezember 1911 war ihr Zustand wieder schlimmer geworden. Beim Erbrechen hatte sie viel Schmerzen, in der linken Seite hatte sich eine blaue Stelle ausgebildet; nach der Meinung des Sohnes wäre es wohl Magen- und Gedärmekrebs gewesen.

Ein Arzt war leider nicht zu Rate gezogen worden.

Fall III.

Frau A. R., 39 Jahre alt. Aufgenommen: 24. VII. 1911. Entlassen: 29. VIII. 1911.

Anamnese: Mit 28 Jahren Unterleibsoperation, sonst nie krank. November 1910 wegen eines kleinen Carcinoma mammae dextr. Radikaloperation im hiesigen Krankenhaus. Einige Wochen nach der Operation schwoll der rechte Oberarm an, er war hart, nicht schmerzhaft, nicht gerötet.

Schmerzen in der rechten Achselhöhle. 24. VII. 1911 Wiederaufnahme ins Krankenhaus.

Status: Mittelgroße, leidlich genährte Patientin. Brust- und Bauchorgane ohne nachweisbaren pathologischen Befund. Auf der rechten Thoraxseite eine etwa 25 cm lange schräge Operationsnarbe. Rechte Mamma und m. pectoralis maior fehlen. Rechter Oberarm geschwollen, nicht gerötet (Ödem). In der rechten Achselhöhle kleine harte Drüse. Infraclavicular-

grube zeigt derbe Infiltration. Probeexzision ergibt mikroskopisch Karzinom. Das Infiltrat findet sich hauptsächlich in der Infraclaviculargrube, deutliche Supraclaviculardrüsen sind nicht palpabel. Es wird deshalb beschlossen, einen Versuch der Radikaloperation zu machen.

25. VII. Operation in Morph.-Atrop.-Sauerstoff-Chloroform-Äther-Überdrucknarkose (Brauerscher Apparat).

Großer eliptischer Hautschnitt von der Mitte der rechten Supraclaviculargrube nach rechts. Über das Sternoclaviculargelenk hinweg nach abwärts bis zum unteren Rand der 5. Rippe in der Mammillarlinie, nach links bis zwei Querfinger breit lateral von der Mohrenheimschen Grube. Freilegung der Achselhöhle, in der einzelne harte Drüsen zu fühlen sind. Nach Durchsägung der Clavicula zeigt sich, daß die Gefäße und Nerven durch derbe schwielige Massen mit den oberen Rippen verbacken sind; eigentliche karzinomatöse Supraclaviculardrüsen finden sich nicht, es gelingt auch, die a. und v. subclavia am Scalenusschlitz ohne Schwierigkeit freizulegen und zu unterbinden. Es erweist sich aber, daß die Operation nur durch Exartikulation des Schultergürtels und durch Resektion der 2. bis 5. Rippe vollendet werden kann. Demzufolge wird der Rippenknorpel der 2., 3., 4., 5. Rippe durchtrennt. Tamponade. Dann wird von der rechten Achselhöhle an mittelst großen Bogenschnittes ein bis zum Ansatz des Deltoides, nach hinten bis zur Mitte der Scapula reichender Schulterlappen umgrenzt (cf. Abbildung 3). Die Haut wird bis an den m. sterno-cleido-mastoideus zurückpräpariert und dann unter Überdruck die Pleura eröffnet. Die ganze Thoraxwand wird vom 1. bis

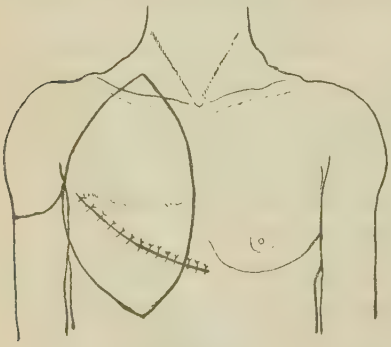

Abbildung 3.

5. Interkostalraum bis in die hintere Achsellinie mobilisiert, sodann in der Richtung der hinteren Achsellinie mittelst Gipsscheere die 5., 4., 3., 2. Rippe mitsamt den Interkostalräumen glatt durchschnitten (es blutet nur sehr wenig) und die Scapula mit Schulter und Arm nach Durchtrennung der vasa subclavia und des plexus brachialis in toto entfernt. Überdruck funktioniert vorzüglich (Abbildung 4). Die Lunge und die übrige Pleura erscheinen normal. Der große Schulterlappen wird zur Deckung des großen Defektes benutzt. Die Annäherung der Wundränder in der Mitte ist etwas schwieriger, doch gelingt es, ohne daß ein Pneumothorax entsteht, die Wunde völlig dicht zu schließen (cf. Abbildung 5).

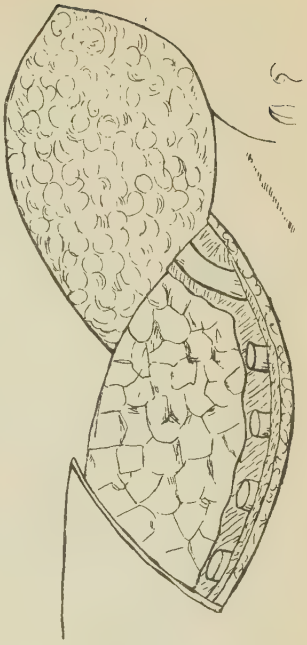

Abbildung 4.

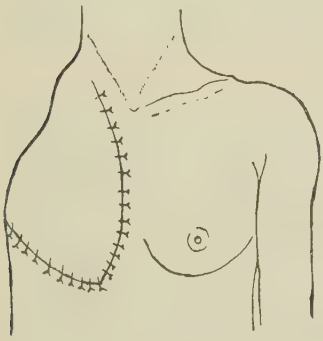

Abbildung 5.

In den hinteren Mundwinkel wird ein kleines Drain eingelegt, auf die Wunde dick Zinkpaste aufgetragen und dann verbunden.

Nach der Operation Atmung regelmäßig, Puls kaum fühlbar. Nach Kochsalzinfusion und Kampfer Puls etwas besser.

Verlauf: 27. VII. Temperatur abends 39,1°. Puls 108, klein, mäßiger schleimig-eitriger Auswurf (Bronchitis), starke Schmerzen in der Wunde. Digalen. Kampfer.

28. VII. Zustand hat sich gebessert. Puls etwas kräftiger.

31. VII. Temperatur morgens 37,2°, Puls 84. Ziemlich ruhige Atmung. Gesichtsfarbe noch sehr blaß bei etwas kräftigerem Allgemeinzustand.

2. VIII. Verbandwechsel. Mäßige Sekretion aus dem Drain, welches entfernt wird, sonst sieht die Wunde gut aus. Ein ca. ein querfingerbreiter Streifen in der Mitte der Wunde ist teilweise nekrotisch, bereits deutliche Demarkation. Jodtinktur. Vereinzelte Fäden werden entfernt.

5. VIII. Entfernung der Fäden. Wunde, abgesehen von der nekrotischen Partie, völlig verheilt. Bei Inspiration wird die Haut im Operationsgebiet eingezogen. Es findet sich Lungenschall und kein Pneumothorax. Temperatur völlig normal.

Allgemeinzustand bessert sich, so daß Patientin am 13. VIII. aufstehen kann. Die nekrotische Hautpartie stößt sich allmählich ab.

Am 29. VIII. wird Patientin in Behandlung ihres Hausarztes entlassen.

Zu Hause war Patientin noch einige Tage bettlägerig, fühlte sich aber dann leidlich wohl und konnte nachmittags einige Stunden aufstehen.

Die gut granulierende, frisch aussehende Wunde wurde mit Salbenverbänden weiter behandelt. Nach ca. drei Wochen stellten sich leichte Schmerzen in der linken Achselhöhle ein, die zur linken Brust und in den ganzen linken Arm bis zu den Fingerspitzen hin ausstrahlten; ab und zu stellten sich diese Schmerzen auch nachts ein, so daß der Schlaf sehr unruhig war. Wiederholt war Morphium subcutan notwendig.

In der linken Achselhöhle fand sich ein gut walnußgroßer harter Tumor, der nicht mit der Haut verwachsen, wohl aber hinten etwas adhärend war. Auf etwas stärkeren Druck mäßige Schmerzhaftigkeit, keine Fluktuation, außerdem einzelne kleine erbsengroße Drüsen. Eine mehr diffuse Infiltration fand sich in der linken Mamma; bei angespanntem

Arm zeigte sich die Mamma bereits mit ihrer Unterlage verwachsen.

In der Folge breitet sich die Infiltration über die ganze Mamma aus, mit Einziehung der Mammilla, die Achselhöhlendrüsen vergrößern sich zu einem großen Drüsenpaket.

Zunehmende Schwäche.

Mitte November 1911 verfällt Patientin in einen comaähnlichen Zustand, reagiert nicht auf Fragen, Augen werden meist geschlossen gehalten. Nahrung kann ihr nur löffelweise zugeführt werden.

Dieser Zustand dauert etwa 10 Tage. Patientin erinnert sich an Geschehnisse während dieser Zeit nicht.

Zunehmende Schwäche. Patientin klagt außerdem über Schmerzen im Leib. Auf Druck keinerlei Schmerzen im Abdomen, kein Resistenzgefühl, in den abhängigen Partieen deutliche Dämpfung, die sich beim Lagewechsel verschiebt. Ascites. Die Wunde ist inzwischen vollständig per granulationem geheilt.

Unter zunehmender Schwäche tritt Mitte Dezember der Exitus ein.

Autopsie verweigert.

Fall IV.

Patient R., 46 Jahre alt. Aufgenommen: 11. I. 1912. Entlassen 8. II. 1912.

Anamnese: Ende Oktober verspürte Patient leichte Schmerzen in der Gegend der untersten Rippen links, dabei hatte er leichte Luftbeschwerden, die in der Folge trotz Behandlung zunahmen. Dabei Druck in der Magengegend, fast unabhängig von der Nahrungsaufnahme. Zweimal wurde Patient linksseitig punktiert, dabei entleerte sich etwas seröse, blutiggefärbte Flüssigkeit.

Status: Großer mittelkräftiger Mann in gutem Ernährungszustande, von kräftigem Knochenbau. Zunge belegt. Foetor ex ore. Dyspnoe.

Herzdämpfung reicht ca. 4 Querfinger rechts über das Sternum hinaus. Töne leise, rein.

Über der linken Lunge besteht hinten ausgesprochene Dämpfung bis oberhalb der spina scapulae. Nach links unten nimmt die Dämpfung ab, geht in Herzdämpfung über. Im Bereich der Dämpfung abgeschwächtes Atmen. In der Gegend der linken Scapula und weiter oben Bronchialatmen.

Rechts keine Dämpfung, vereinzeltes Giemen hörbar.

Röntgen-Aufnahme: zeigt links vom Herzen intensiven Schatten, der nach oben unregelmäßig begrenzt bis zur 3. Rippe hinaufreicht.

Diagnose: Linksseitiger Pleura- oder Lungentumor.

12. I. Operation in Morph.-Atrop.-Chloroform-Ather-Sauerstoff-Überdrucknarkose (Brauerscher Apparat).

Langer linksseitiger Rippenschnitt mit der Konvexität nach hinten unten gerichtet, entsprechend der 7. Rippe.

Resectio costae VII. Lunge ist bei eröffneter Pleura voll aufgebläht. An zwei Stellen herniös traubenartige Vorstülpungen des Lungengewebes, herrührend von Troikartwunden.

Kein resezierbarer Pleura- oder Lungentumor.

Zahlreiche miliare Karzinomknötchen auf der Pleura parietalis.

Primäres Karzinom nicht gefunden (Magen?).

Die Karzinomknötchen werden mit kalter Kaustik energisch behandelt. Die linke Lunge wird im vorderen Wundwinkel festgenäht. Weitere drei Rippen mit zugehörigen Interkostalräumen werden reseziert, um einen mobilen Thoraxteil zu erhalten.

Kampferöl, 20 cbcm in die Pleurahöhle, um die Lymphspalten zu verstopfen.

Muskelnaht. Hautnaht. Verband.

Mikroskopische Diagnose: Carcinoma simplex.

Carcinosis Pleurae metastatica.

Primärer Herd auch aus dem mikroskopischem Präparate nicht zu eruieren.

Verlauf: Die anfangs beschleunigte und leicht unregelmäßige Herztätigkeit wird durch Kampfer und Digalen gebessert.

Allmähliche Steigerung der Urinentleerung. Sol. Kal. jodat.

Dyspnoe besteht noch in mäßigem Grade; bei tiefer Atmung Schmerz in der linken Seite.

Die Wunde heilt per primam intentionem.

8. II. Auf Wunsch in hausärztliche Behandlung entlassen.

1. IV. 1912. Allgemeinbefinden mäßig. Schmerzen in allen Gliedern. Appetit schlecht, doch ist die Nahrungsaufnahme noch gut. An Händen und Füßen Schwellung und Ödem. Am Rippenbogen links in der Mammillarlinie ein bläulich durchschimmernder Tumor.

Keine Schmerzen in der linken Pleura. (Bericht des behandelnden Arztes Dr. M.)

12. V. 1912. Im Gesicht ziemlich abgefallen, leicht cyanotisch. Am Körper noch gutes Fettpolster. Ödeme an Händen und Beinen verschwunden. R. liegt seit ca. drei Wochen immer im Bett. Atmung 36 in der Minute, erschwert, häufiger Hustenreiz, wirft viel zähen weißen Schleim aus. Puls 100, gleichmäßig in Zeitfolge und Stärke, weich. Bei leisem Befühlen der linken Brustseite unterhalb des Herzens bis zur Narbe hin starke Schmerzen, bei leisem Beklopfen Dämpfung. Links hinten normaler Lungenschall, aber bronchiales Atmen. Rechts hinten handbreite Dämpfung, feinblasiges Rasseln. Links hinten unten in der Gegend der Narbe heller tympanitischer Schall; kein Atemgeräusch zu hören, ganz schwacher Stimmfremitus. Leberrand ca. drei Querfinger breit. Unterhalb des Rippenbogens zwischen Leber und Nabel verschiedene hühnereigroße Knoten, auf Druck empfindlich, leicht verschieblich. Am Hals keine Knoten zu fühlen. Allgemeinbefinden schlecht. Nahrungsaufnahme gering. (Bericht des behandelnden Arztes Dr. M.)

Werfen wir noch einmal einen Rückblick auf die drei im hiesigen Anschar-Krankenhaus operierten Fälle.

Fall I. Bei Frau S. handelte es sich um ein Mammakarzinomrezidiv der Thoraxwand, ohne daß sonstige Metastasenbildung nachzuweisen gewesen wäre. Frau S. war in vorzüglichem Ernährungszustande. Ein Versuch, durch Brustwandresektionen eine Heilung herbeizuführen, schien durchaus gerechtfertigt. Der erhoffte Erfolg ging nicht in Erfüllung.

Sieben Monate nach der Operation kam die Patientin in kachektischem Zustande wieder ins Krankenhaus und erlag hier den Karzinommetastasen der Lunge.

Fall II. Auch bei Frau P. handelte es sich um ein Carcinoma mammae recidivum der Thoraxwand.

Patientin war zwar weniger gut genährt und bereits 65 Jahre alt. Sie war aber als recht widerstandsfähig bekannt. Da Herz und Lunge keinen pathologischen Befund boten, so schien auch hier ein Versuch mit der Brustwandresektion indiziert. Frau P. überstand den großen Eingriff sehr gut und blieb ein halbes Jahr frei von Beschwerden.

Fall III. Bei Frau R. wurde die Operation vorgenommen, obwohl in der karzinomatösen Infiltration in der Intraclaviculargrube eine Kontraindikation bestand. Die Patientin war aber im hiesigen Krankenhause erst vor sieben Monaten radikal operiert, auch selbstverständlich die Intraclaviculargrube ausgeräumt worden. Die karzinomatöse Infiltration wurde für ein lokales Impfrezidiv angesehen und deshalb angenommen, daß man durch einen radikalen Eingriff die Verallgemeinerung des Karzinoms noch hintanhalten könnte; die Supraclaviculargrube erschien frei von Drüsen.

Tatsächlich fanden sich auch keine karzinomatösen Drüsen in der Supraclaviculargrube, sondern die vasa subclavia, die Clavicula und die 2. und 3. Rippe waren durch eine narbige Masse, die Karzinomnester enthielt, verbacken.

Erst während der Operation stellte sich heraus, daß der Eingriff nur so wie er ausgeführt wurde, einigermaßen

Aussicht auf Erfolg bieten könnte. Auch war es nach dem Befund bei der Operation sehr wahrscheinlich, daß in kurzer Zeit auch der Plexus umwachsen werden würde und dann der gleiche Zustand sich ausbilden würde, wie bei der Frau v. G. Wenn auch in diesem Falle dadurch, daß die Karzinommetastasierung doch weiter vor sich gegangen war, als angenommen wurde, die Prognose quoad sanationem ungünstig war, so könnte man sich Fälle, z. B. schwere Verletzungen, Tumoren von gutartigem Charakter, auch Aktinomykose denken, in denen ein gleiches Vorgehen dauernden Erfolg erzielen könnte.

Fall IV. In diesem Fall wurde operiert in der Erwartung, auf einen primären Pleura- oder Lungentumor zu stoßen.

Bemerkenswert war die auffällige Beobachtung, daß durch die Brustwandresektion die vor der Operation tagtäglich sich einstellenden quälenden Pleuraschmerzen zum Verschwinden gebracht waren.

Die Deckung des Brustwanddefektes wurde in verschiedener Weise vorgenommen:

I. Bildung eines großen gestielten Lappens unter der Operationswunde aus der Bauchhaut.

II. Verschiebung der rechten Mamma nach links.

III. Bildung eines großen Schulterlappens bis zum Ansatz des Deltoides.

In allen drei Fällen bewährte sich das Verfahren.

Bei sämtlichen drei von mir aufgeführten, unter Überdruck operierten Fällen konnte man zunächst von Heilung sprechen. Betrachtet man hiergegen das Gesamtresultat der 13 Fälle aus der Bierschen Klinik, die Friedmann in seiner Arbeit „Über Druckdifferenzoperationen“ beschreibt: „50% Mortalität, knapp 40% Heilung, der Rest ungeheilt“, so muß einem das schlechte Resultat zunächst auffallen. Hinreichend wird aber dieses ungünstige Ergebnis von Friedmann dadurch erklärt, daß in der Bierschen Klinik

nur schwere, ja manchmal nur die allerschwersten Fälle unter Druckdifferenz operiert werden, während bei leichten Fällen ohne Überdruck operiert wird. „So bleibt für die Differenzstatistik nur das ungünstigste Material übrig, das schon von vornherein eine schlechte Prognose gibt und nur deshalb auf den Operationstisch kommt, weil der Eingriff das letzte Rettungsmittel vor dem sicheren Tode ist.“ Hält man diesen letzten Punkt bei einer eventuellen Statistik sämtlicher bis jetzt unter Druckdifferenz operierten Fälle im Auge und stellt einen Vergleich an mit den ohne Druckdifferenz operierten, so wird man sich nicht mehr wundern, falls das Ergebnis dieser Statistik zu ungunsten des Druckdifferenzverfahrens ausfallen würde. Daran ist aber nicht das Druckdifferenzverfahren, sondern der schwerkranke Patient schuld, bei dem man noch vor dem Jahr 1904 die Operation abgelehnt hätte.

Nicht jedem Chirurgen steht nun immer ein Über- oder Unterdruckapparat zur Verfügung, es sind daher gerade die Verfahren, die ohne große Druckdifferenzapparate die Gefahren des Pneumothorax vermeiden lassen, von besonderer Wichtigkeit. Von diesem Gesichtspunkte aus ist unser Fall I interessant, bei welchem die einfache Suffocation imstande war, die Lunge gebläht zu halten und ohne, daß ein Pneumothorax entstand, die Operation zu vollenden. Man könnte sich vorstellen, daß ein ähnliches Vorgehen z. B. bei der Versorgung einer Granatsplitter-Thoraxverletzung auf einem Kriegsschiff, in welchem ein Überdruckapparat nicht zur Verfügung steht, geboten schiene.

Im gleichen Sinne bewegt sich das Teskesche Verfahren, welches sich in unserm Falle v. G. bewährte.

Daß das Druckdifferenzverfahren diesem „Notbehelf“ weit überlegen ist, davon konnte man sich bei den drei unter Überdruck operierten Patienten überzeugen. War es doch möglich, mit dem Brauerschen Apparat sogar die Operation bei Frau R. mit Erfolg auszuführen, die in Exartikulation

des rechten Schultergürtels und Armes und Brustwandresektion der 2. bis 6. Rippe und Bedeckung des Defekts mit Schulterlappen bestand, ein Fall, der, soweit mir die Literatur bekannt ist, wohl einzig dastehen dürfte.

Die Frage, ob „Überdruck“ oder „Unterdruck“, soll hier nicht entschieden werden.

Göbell zieht den Brauerschen Apparat vor, weil in seinem Betriebe oft Schwestern narkotisieren müssen, und für diese die Bedienung des Brauerschen Überdruckkopfkastens einfacher ist als die Bedienung der andern Systeme.

Von den Operierten starben Fall I 7 Monate, Fall II 6½ Monate, Fall III 3½ Monate nach der Entlassung aus dem Krankenhause.

Es ist selbstverständlich die Frage zu erheben, ob man überhaupt berechtigt ist, solche Eingriffe zu machen, wenn das Resultat nur eine Verlängerung des Lebens um einige Monate bedeutet. Naturgemäß wurde zunächst von den Chirurgen versucht, mit Hilfe des neuen Verfahrens Patienten noch zu helfen, die sonst jämmerlich zugrunde gegangen wären oder unter kolossalen Schmerzen zu leiden gehabt hätten. Und es sind sicherlich unter diesem Gesichtspunkte bisher Operationen ausgeführt worden, die einer späteren Kritik nicht standhalten werden. Zu solcher Kritik werden wir aber nur durch Erfahrung befähigt, und schon deshalb ist m. E. die Publikation aller Fälle von Wichtigkeit.

Darin ist Sauerbruch unbedingt beizustimmen, daß man vor jeder Operation auf den Kräftezustand des Kranken, und speziell auf die Funktionstüchtigkeit des Herzens und der Lunge Rücksicht zu nehmen hat. Bei bestehender Kachexie, Anämie, Erschöpfung und Marasmus wird eine Operation stets kontraindiziert sein.

Soviel ist sicher, daß in unsern Fällen die Patienten nach der Heilung zu Hause z. T. Monate des Wohlbefindens genossen haben und sie vor allem von den aufreibenden Schmerzen lange Zeit verschont geblieben sind.

Blicken wir zuletzt noch einmal auf die Entwicklung der Thoraxchirurgie zurück, so müssen wir sagen, daß sie sich seit dem Jahre 1904, dem Jahre, in dem v. Miculicz den Begriff der Thorakotomie in Analogie zu dem Begriff der Laparatomie setzte, zu einem wichtigen Zweige der Chirurgie ausgebildet hat, und es ist mit Sicherheit anzunehmen, daß sie und speziell die Lungen-, ferner die Herz- und Ösophaguschirurgie mit Hilfe des Druckdifferenzverfahrens noch Hervorragendes leisten wird.

* * *

Herrn Prof. Dr. Göbell möchte ich an dieser Stelle für die freundliche Überlassung der Fälle und für die liebenswürdige Unterstützung bei der Anfertigung der Arbeit, Herrn Prof. Dr. Pels Leusden für die Übernahme des Referats meinen verbindlichsten Dank aussprechen.

Literatur.

1. Garrè und Quincke, Grundriß der Lungenchirurgie. Aufl. 1903.
2. Gerulanos, Studie über den operativen Pneumothorax. Deutsche Zeitschrift für Chirurgie. Bd. 49.
3. Dollinger, Der artifizielle Pneumothorax als vorbereitende Operation zur Exstirpation durchgreifender Brustwandtumoren. Centralblatt für Chirurgie. 1902. Nr. 3.
4. Witzel, Ein Verfahren zur Beseitigung des akuten nach Penetration der Brustwand entstandenen Pneumothorax. Centralblatt für Chirurgie. 1890. Nr. 28.
5. Rehn, Die Entfernung von Brustwandgeschwülsten mit breiter Eröffnung der Pleura. Münch. med. Wochenschrift. 1907. Nr. 11.
6. Teske, Der künstliche, offene Hydrothorax zur Erhaltung der Lungenatmung bei Thoraxeröffnung. Centralblatt für Chirurgie. 1909. Nr. 6.
7. Gerulanos, Über den jetzigen Stand der Lungenchirurgie. Deutsche Zeitschrift für Chirurgie. 1898. Bd. 49.
8. Karewski, Beitrag zur Lehre von der Aktinomykose der Lunge und des Thorax. Berliner klinische Wochenschrift. 1898. Nr. 15.
9. Werner, Über die Brustwandresektionen. Brun's Beiträge zur klin. Chirurgie. 1910. Bd. 69.
10. Sauerbruch, Die Pathologie des offenen Pneumothorax und die Grundlagen eines Verfahrens zu seiner Ausschaltung. Mitteilung aus den Grenzgebieten der Medizin und Chirurgie. 1904. Bd. 13. H. 3.
11. v. Mikulicz, Über Operationen in der Brusthöhle mit Hilfe der Sauerbruchschen Kammer. Deutsche medizinische Wochenschrift. 1904. Nr. 15.
12. Sauerbruch, Bericht über die ersten in der pneumatischen Kammer der Breslauer Klinik ausgeführten Operationen. Münch. medizinische Wochenschrift. 1906. Nr. 1.
13. Friedmann, Über Druckdifferenzoperationen. Deutsche Zeitschrift für Chirurgie. 1911. Bd. 110.

14. Sauerbruch, Beitrag zur Resektion der Brustwand mit Plastik auf die freigelegte Lunge. Deutsche Zeitschrift für Chirurgie. Bd. 86.

15. Hoffmann, Beitrag zur Brustwandresektion mit Plastik auf die freigelegte Lunge. Brun's Beiträge zur klinischen Chirurgie. Bd. 57.

16. Brat, Die Stellung eines Sauerstoffatmungsapparates in der Therapie. Berliner klinische Wochenschrift. 1905. Nr. 7.

17. Brauer, Die Ausschaltung des Pneumothorax mit Hilfe des Überdruckverfahrens. Mitteilung aus den Grenzgebieten der Medizin und Chirurgie. Bd. 13. H. 3.

18. Brat und Schmieden, Zur Theorie und Praxis des Druckdifferenzverfahrens. Münch. medizinische Wochenschrift. 1908. Nr. 47.

19. Brauer, Praxis und Theorie des Überdruckverfahrens. Deutsche medizinische Wochenschrift. 1906. Nr. 14.

Lebenslauf.

Ich, Karl Udo Ferdinand Reimers, lutherischer Konfession, wurde geboren am 25. August 1878 zu Aurich (Ostfriesland). Ich besuchte zunächst das Gymnasium in Aurich, dann das Gymnasium-Andreanum zu Hildesheim, auf dem ich Ostern 1899 des Abiturientenexamen bestand. Ich studierte sodann Medizin in Erlangen, wo ich 1902 die ärztliche Vorprüfung bestand. Ich besuchte dann die Universitäten Heidelberg, Berlin, Kiel und bestand in Kiel 1906 das ärztliche Staatsexamen. Das praktische Jahr absolvierte ich im Allgemeinen Krankenhause zu Hamburg-Eppendorf. Im Januar 1909 trat ich in den aktiven Dienststand der Marine über, wurde im Juni desselben Jahres zum Marine-Assistenzarzt und im Februar 1910 zum Marine-Oberassistenzarzt befördert. Seit 1909 war ich als Hilfs- bezw. Schiffsarzt auf den Kriegsschiffen S. M. S. „Schlesien", S. M. S. „Nassau", S. M. S. „Pfeil", S. M. S. „Elsaß" und S. M. S. „Württemberg" tätig. Frühjahr 1912 erfolgte meine Kommandierung nach Ostasien als Schiffsarzt auf S. M. S. „Jaguar".